

گزارش یک مورد لوسمی لنفوبلاستی حاد سلول T با اختلالات کروموزومی پیچیده در یک کودک مبتلا به آناکسی تلانژکتازی

معین‌الدین صفوی^۱، اکبر صفایی^۲، غلامرضا فتح‌پور^۳

چکیده

سابقه و هدف

آناکسی تلانژکتازی، یک بیماری همراه با ناپایداری کروموزومی است که باعث استعداد ابتلا به بدخیمی می‌شود.

مورد

بیمار پسری ۷ ساله، ساکن شیراز و مورد آناکسی تلانژکتازی بود که به دلیل تب و لنفادنوپاتی در بیمارستان بستری شد. اسپیراسیون مغز استخوان ۶۰٪ بلاست را نشان داد که ایمونوفنوتیپی مطابق با لوسمی لنفوبلاستی حاد سلول T داشت. در بررسی سیتوژنتیک مغز استخوان، اختلالات کروموزومی پیچیده به صورت 42,XY,-5, del(6)(q22), der(8)t(8;17)(q24;q12~q22),t(9;16)(q12;q24),dic(12;14)(p11;q24),+13,-14,-22 علی‌رغم شیمی‌درمانی، پس از دو عود لوکمی بیمار فوت کرد.

نتیجه‌گیری

لوسمی لنفوبلاستیک حاد سلول T در زمینه آناکسی تلانژکتازی، به علت ناپایداری کروموزومی می‌تواند با اختلالات کاریوتایی پیچیده همراه باشد که منجر به عود مکرر و پیش‌آگهی نامطلوب می‌شود.
کلمات کلیدی: آناکسی تلانژکتازی، ناهنجاری‌های سیتوژنتیک، لوسمی

تاریخ دریافت: ۹۹/۱۱/۲۵

تاریخ پذیرش: ۱۴۰۰/۰۲/۱۱

۱- مؤلف مسئول: متخصص آسیب‌شناسی و فلوشیپ پاتولوژی مولکولی و سیتوژنتیک - استادیار مرکز طبی کودکان - دانشگاه علوم پزشکی تهران - تهران - ایران - کدپستی: ۱۴۱۹۷۳۳۱۵۱

۲- متخصص آسیب‌شناسی و فلوشیپ پاتولوژی مولکولی و سیتوژنتیک - استاد دانشکده پزشکی دانشگاه علوم پزشکی شیراز - شیراز - ایران

۳- فوق تخصص خون و انکولوژی کودکان - مرکز تحقیقات هماتولوژی - دانشگاه علوم پزشکی شیراز - شیراز - ایران

مقدمه

لوسمی لنفوبلاستیک حاد سلول T، ۱۰٪ تا ۲۰٪ لوسمی های لنفوبلاستی حاد را به خود اختصاص می دهد. عوامل زمینه ساز آن عبارتند از بیماری های ژنتیکی من جمله بیماری آتاکسی تلانژکتازی و عوامل محیطی مثل پرتو تابی و مواد شیمیایی. این نوع لوسمی در پسرها بیشتر روی می دهد. بیماران از نظر سنی نسبت به لوسمی لنفوبلاستی حاد سلول B کمی مسن تر هستند. بیماران لوسمی لنفوبلاستیک حاد سلول T، معمولاً تعداد لکوسیت بالاتر و درگیری مدیاستن دارند. همه این خصوصیات با خطر بالای بالینی همراه هستند (۱).

آتاکسی تلانژکتازی، یک بیماری همراه با ناپایداری کروموزومی و یک اختلال نورودژنراتیو اتوزومی مغلوب با شیوع یک مورد در ۴۰۰۰۰ تا یک مورد در ۱۰۰۰۰۰ است. این اختلال ارثی با تلانژکتازی چشمی پوستی پاتوگنومونیک، آتاکسی مخچه ای پیش رونده، عفونت عود کننده دستگاه تنفسی، نقص ایمنی، استعداد ابتلا به بدخیمی و آسیب پذیری در برابر اشعه های یونیزان همراه است (۲). ارزیابی های پاراکلینیکی مانند سطح آلفا فتوپروتئین، شناسایی ژن جهش یافته ATM و مطالعه ناپایداری کروموزومی ممکن است در تشخیص به موقع نقش داشته باشد.

جهش دو آلی در ژن جهش یافته ATM، که یک پروتئین کیناز سرین/ترونین را کد می کند، منجر به عوارض آتاکسی تلانژکتازی می شود. این ژن در ترمیم شکستگی دو رشته DNA و کنترل چرخه سلولی نقش دارد. اختلال عملکرد این ژن منجر به بی ثباتی ژنوم می شود که به صورت اختلالات نورودژنراتیو، حساسیت به رادیاسیون و استعداد ابتلا به بدخیمی تظاهر پیدا می کند (۳). تظاهرات مختلف آتاکسی تلانژکتازی ممکن است منجر به تشخیص نادرست شود، بنابراین آشنایی با این اختلال نادر از اهمیت زیادی برخوردار است (۲).

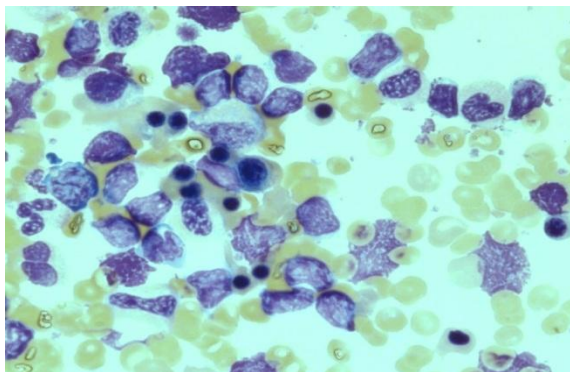
در این گزارش، تظاهرات بالینی، یافته های هماتولوژیک و سایتوژنتیک، درمان تجربی و میزان بقای یک بیمار لوسمی حاد لنفوبلاستیک سلول T در زمینه آتاکسی تلانژکتازی ارائه شده است.

گزارش مورد

یک پسر ۷ ساله اهل و ساکن شیراز به دلیل تب، لنفادنوپاتی گردنی و توده بیضه در بیمارستان بستری شد. سابقه پزشکی گذشته وی از زمان شیرخوارگی آتاکسی مخچه را نشان می داد. وی بعداً در دوران کودکی خود به تلانژکتازی پوستی - چشمی و دوره های عودکننده عفونت های سینوسی - ریوی مبتلا شده بود. تست های آزمایشگاهی، میزان آلفا فتوپروتئین را ۳۷ نانوگرم در میلی لیتر (۶-۰ نانوگرم در میلی لیتر) نشان داد که تاییدکننده تشخیص قبلی آتاکسی تلانژکتازی بود. یافته های هماتولوژی و سیتوژنتیک به صورت زیر بود:

اسمیر خون محیطی و اسپیره مغز استخوان:

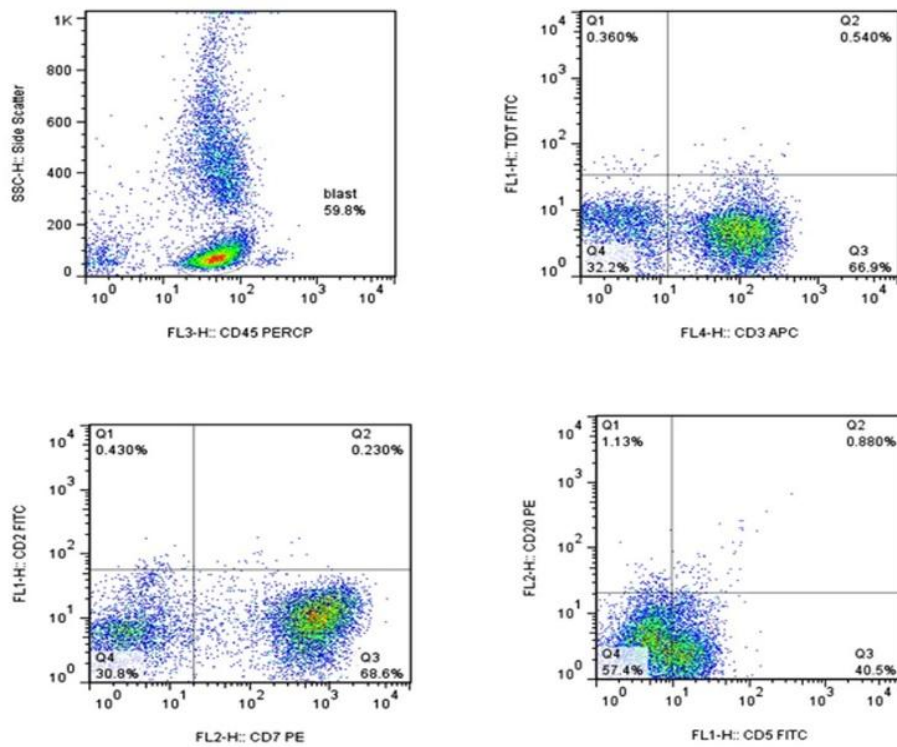
در اسمیر خون محیطی این بیمار، ۵۰٪ بلاست لنفوییدی گزارش شد. بنابراین بیمار تحت اسپیراسیون مغز استخوان قرار گرفت که تعداد زیادی بلاست لنفوییدی را نشان داد (شکل ۱).



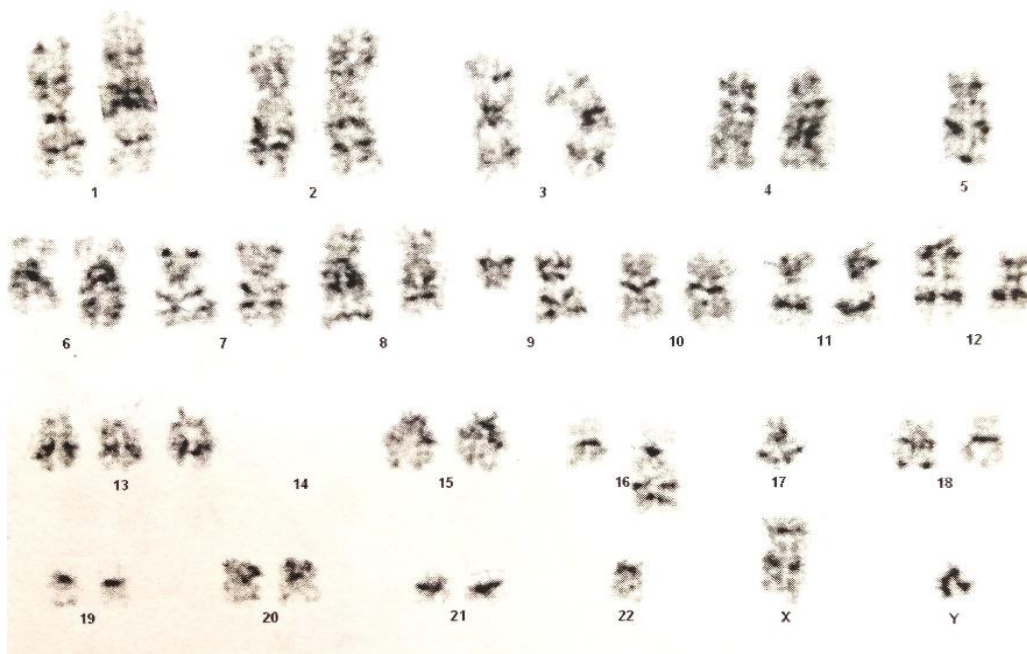
شکل ۱: بررسی میکروسکوپی اسپیره مغز استخوان. تعداد فراوان بلاست های لنفوبلاستیک در اسپیره مغز استخوان (رنگ آمیزی گیمسا با بزرگنمایی ۱۰۰۰)

فلوسیتومتری:

فلوسیتومتری اسپیراسیون مغز استخوان با دستگاه BD FACScalibur، تقریباً ۶۰٪ بلاست را نشان داد که برای CD3، CD5، CD45، CD7 مثبت بودند (شکل ۲). آن ها برای CD19، CD10، CD20، CD4، CD8 منفی بودند. بنابراین تشخیص لوسمی حاد لنفوبلاستیک سلول T در یک بیمار آتاکسی تلانژکتازی گذاشته شد.



شکل ۲: ایمونوفنوتیپ آسیب‌ر مغز استخوان. فلوسیتومتری سلول‌های مغز استخوان نشان داد که بلاست‌ها برای CD3، CD5، CD7 مثبت هستند.



شکل ۳: بررسی سیتوژنتیک آسیب‌ر مغز استخوان. اختلالات کروموزومی پیچیده به صورت -42,XY, del(6)(q22), der(8)t(8;17)(q24;q12-q22), t(9;16)(q12;q24), dic(12;14)(p11;q24), +13, -14, -22 دیده شد.

سیتوژنتیک:

کشت هم‌زمان شده مغز استخوان پس از هاروست و رنگ آمیزی به روش گیمسا تریپسین به وسیله نرم‌افزار Cytovision تجزیه و تحلیل شد که اختلالات سیتوژنتیکی پیچیده‌ای را به صورت:

42, XY, -5, del (6) (q22), der (8)t(8;17) (q24;q12~q22), t(9;16)(q12;q24), dic(12;14)(p11;q24), +13, -14, -22 نشان داد (شکل ۳).

ابتدا بیمار با دستورالعمل لوسمی لنفوبلاستی حاد سلول T (LANZKOWZSKY) ویرایش پنجم سال ۲۰۱۶) با ۳۰٪ کاهش دوز داروها و بدون پرتو تابی به مدت سه سال تحت درمان قرار گرفت. پس از آن لوسمی لنفوبلاستی حاد سلول T دوباره عود کرد ولی به دلیل این که دهنده مناسب نداشت، با دستورالعمل لوسمی میلویدی حاد با ۳۰٪ کاهش دوز تحت درمان قرار گرفت. پس از پایان درمان، لوسمی لنفوبلاستی حاد سلول T مجدد عود کرد که نهایتاً روی درمان مترونومیک قرار گرفت اما به دلیل عدم پاسخ به شیمی درمانی و عفونت متأسفانه بیمار فوت شد.

بحث

بیمار پسر ۷ ساله، مورد شناخته شده آتاکسی تلانژکتازی بود که در زمینه این بیماری ژنتیکی به لوسمی لنفوبلاستی حاد سلول T مبتلا بود. بررسی سیتوژنتیک مغز استخوان، اختلالات کروموزومی پیچیده من جمله، t(8;17) (q24;q12~q22), del(6), t(9;16), dic(12;14) و هیپودیپلویدی را نشان داد. علی‌رغم شیمی درمانی بدون پرتو درمانی، لوسمی بیمار دو مرتبه عود کرد و نهایتاً بیمار فوت کرد.

تقریباً یک سوم از بیماران آتاکسی تلانژکتازی به سرطان مبتلا می‌شوند (۴). لنفوم سلول B شایع‌ترین نوع بدخیمی است. افزایش خطر ابتلا به سرطان خون حاد لنفوبلاستیک سلول T در آتاکسی تلانژکتازی به دلیل از دست رفتن هتروژنی ژن ATM توصیف شده است. پنج موتاسیون ژن ATM شامل p.D1853N, p.S707P, p.F858L, p.P1054R, p.L1472W, p.Y1475C در لوسمی لنفوبلاستی حاد سلول T مشاهده شده‌اند و با تعداد بالاتر گلبول‌های سفید خون و میزان عود بالاتر همراه بوده‌اند (۶، ۷). بدخیمی‌های غیر لنفوی نیز به ویژه در بیماران آتاکسی تلانژکتازی بعد از

نوجوانی دیده می‌شود که ممکن است از رحم، تخمدان، معده، کبد و غده پاراتیروئید منشأ بگیرند (۸، ۹).

لوسمی لنفوبلاستی حاد در آتاکسی تلانژکتازی معمولاً با ویژگی‌های پیش‌آگهی ضعیف مانند شروع بیماری در سنین بالاتر، جنس مذکر، تعداد بالای گلبول‌های سفید خون و توده مدیاستن همراه است (۸).

پرتو درمانی با دوز معمولی در بیماران آتاکسی تلانژکتازی منع کاربرد دارد. بنابراین تشخیص نادرست آتاکسی تلانژکتازی به عنوان یکی از دلایل اصلی ابتلا به بدخیمی‌های لنفوی/لوسمی ممکن است به دلیل استفاده نادرست از پرتو درمانی و داروهای رادیومیتمیک، منجر به عواقب فاجعه بار شود (۹، ۱۰، ۲).

به دلیل این آتاکسی تلانژکتازی که جزو اختلالات ناپایداری کروموزومی است، در صورتی که بیمار در زمینه آن مبتلا به بدخیمی شود، خصوصاً در موارد مواجهه با اشعه، احتمال اختلالات سیتوژنتیکی پیچیده بالا می‌رود. در یکی از معدود مطالعاتی که روی اختلالات سیتوژنتیک در لوسمی لنفوبلاستی حاد سلول T ناشی از آتاکسی تلانژکتازی به وسیله تیلور و همکارانش انجام شده است، تنها اطلاعات سیتوژنتیک سه مورد در آن مقاله آورده شده است. هر سه مورد مانند بیمار ما هیپودیپلوئید بوده و اختلالات پیچیده کروموزومی را نشان دادند که علاوه بر بازآرایی کروموزوم ۱۴، یک مورد (9;16) مشاهده شد. بنابراین هیپودیپلوئیدی و (9;16) می‌تواند در لوسمی لنفوبلاستی حاد سلول T ناشی از آتاکسی تلانژکتازی، علاوه بر بازآرایی کروموزوم ۱۴ مشاهده شود. متأسفانه اطلاعاتی در مورد میزان بقای این سه مورد ذکر نشده است (۷). اما اطلاعات بیمار حاضر نشان داد این یافته‌های سیتوژنتیکی علی‌رغم شیمی‌درمانی‌های متفاوت با عود مکرر و پیش‌آگهی نامطلوب همراه است و درمان مناسب‌تر در این بیمار، پیوند سلول‌های هماتوپوئیتیک بود که متأسفانه دهنده مناسبی برای وی وجود نداشت.

یکی از ترانسلوکاسیون‌های بیمار ما یعنی t(8;17)، تنها یک بار در یک لوسمی پرولنفوسیتی در یک فرد بزرگسال با سیر مهاجم گزارش شده است و ذکر شده که این ترانسلوکاسیون ممکن است باعث فیوژن ژن‌های BCL3/

MYC شود (۱۱).

است، زیرا رادیوتراپی و عوامل شیمی درمانی رادیومیمتیک در این بیماران به علت ناپایداری کروموزومی، منع مصرف دارند و ممکن است منجر به عواقب نامطلوب و جبران ناپذیری شود. ناپایداری کروموزومی که از خصوصیات این بیماری است می‌تواند باعث اختلالات کروموزومی پیچیده در لوکمی‌های ناشی از این بیماری شود و با عود مکرر و پیش‌آگهی نامطلوب مرتبط باشد.

نتیجه‌گیری

آتاکسی تلانژکتازی می‌تواند باعث ابتلا به سرطان‌هایی مثل لوسمی لنفوبلاستیک حاد سلول T شود. آگاهی در مورد این اختلال ژنتیکی به عنوان یک علت زمینه‌ای احتمالی برای لوسمی لنفوبلاستیک حاد سلول T مهم

References:

- 1- Karrman K, Johansson B. Pediatric T-cell acute lymphoblastic leukemia. *Genes, Chromosomes and Cancer*. 2017; 56(2): 89-116.
- 2- Sharma A, Buxi G, Yadav R, Kohli A. Ataxia telangiectasia: A report of two cousins and review of literature. *Indian J Med Paediatr Oncol* 2011; 32(4): 217-22.
- 3- Keklik M, Koker MY, Sivgin S, Camlica D, Pala C, Cetin M, *et al*. Detection of Acute Lymphoblastic Leukemia Involvement in Pleural Fluid in an Adult Patient with Ataxia Telangiectasia by Flow Cytometry Method. *Indian J Hematol Blood Transfus* 2014; 30(1): 73-6.
- 4- Huang KY, Shyur SD, Wang CY, Shen EY, Liang DC. Ataxia telangiectasia: report of two cases. *J Microbiol Immunol Infect* 2001; 34(1): 71-5.
- 5- Alyasin S, Esmailzadeh H, Ebrahimi N, Nabavizadeh SH, Nemati H. Clinical presentation of ataxia-telangiectasia. *Arch Iran Med* 2019; 22(12): 682-6.
- 6- Viniou N, Terpos E, Rombos J, Vaiopoulos G, Nodaros K, Stamatopoulos K, *et al*. Acute myeloid leukemia in a patient with ataxia-telangiectasia: a case report and review of the literature. *Leukemia* 2001; 15(10): 1668-70.
- 7- Meier M, Den Boer ML, Hall AG, Irving JA, Passier M, Minto L, *et al*. Relation between genetic variants of the ataxia telangiectasia-mutated (ATM) gene, drug resistance, clinical outcome and predisposition to childhood T-lineage acute lymphoblastic leukaemia. *Leukemia*. 2005; 19(11): 1887-95.
- 8- Taylor AM, Metcalfe JA, Thick J, Mak YF. Leukemia and lymphoma in ataxia telangiectasia. *Blood*. 1996; 87(2): 423-38.
- 9- Cao J, Tan RY, Li ST, Courtney E, Goh RC, Fan BE, *et al*. Identifying ataxia-telangiectasia in cancer patients: Novel insights from an interesting case and review of literature. *Clin Case Rep* 2021; 9(2): 995-1009.
- 10- Janic D, Dokmanovic L, Jovanovic N, Lazic J. T-cell acute lymphoblastic leukemia in a child with ataxia-telangiectasia: case report. *J Pediatr Hematol Oncol* 2007; 29(10): 713-5.
- 11- Huret JL. t(8;17)(q24;q22) ???BCL3/MYC. *Atlas Genet Cytogenet Oncol Haematol* 2012; 16(3): 236-7.

Case report

A Case Report of Acute T Cell Lymphoblastic Leukemia with Complex Chromosomal Abnormalities in a Child with Ataxia Telangiectasia

Safavi M.¹, Safaei A.², Fathpour Gh.R.³

¹Pathology Department, Children's Medical Center, Tehran University of Medical Sciences, Tehran, Iran

²Pathology Department, Medical Faculty, Shiraz University of Medical Sciences, Shiraz, Iran

³Hematology Research Center, Shiraz University of Medical Sciences, Shiraz, Iran

Abstract

Background and Objectives

Ataxia telangiectasia is a disease with chromosomal instability that causes susceptibility to malignancy.

Case

The patient was a 7-year-old boy living in Shiraz who had ataxia telangiectasia and was hospitalized due to fever and lymphadenopathy. Bone marrow aspiration showed a 60% blast population that was consistent with acute T cell lymphoblastic leukemia, immunophenotypically. In cytogenetic examination of bone marrow aspiration, complex chromosomal abnormalities as 42,XY,-5,del(6)(q22),der(8)t(8;17)(q24;q12~q22),t(9;16)(q12;q24),dic(12;14)(p11;q24),+13,-14,-22 were observed. Despite chemotherapy, the patient expired after two relapses of leukemia.

Conclusions

T cell acute lymphoblastic leukemia due to ataxia telangiectasia can be associated with complex karyotype abnormalities leading to leukemia relapse and adverse prognosis.

Key words: Ataxia Telangiectasia, Cytogenetic Aberrations, Leukemia

Received: 13 Feb 2021

Accepted: 1 May 2021

Correspondence: Safavi M., MD, Pathologist and Fellow of Molecular Pathology and Cytogenetics. Assistant Professor of Pathology Department, Children's Medical Center, Tehran University of Medical Sciences. Postal code: 1419733151, Tehran, Iran. Tel: (+9821) 61472404; Fax: (+9821) 66948780
E-mail: moein.safavi@gmail.com